

Document technique d'information: Prévalence de la Dermatophilose dans la zone d'intervention du Projet d'Appui aux Filières Lait et Viande au Bénin (ZIP)

DOSSOU-GBETE G. S. O.¹, POMALEGNI S. C. B.¹, MENSAH S. E. P.¹, NOUDEKE N.², GBEMAVO D. S. J. C.³, KOUDANDE O. D.¹, FAROUGOU S.² & MENSAH G. A.¹

¹: Laboratoire des Recherches Zootechnique, Vétérinaire et Halieutique (LRZVH), Centre de Recherches Agricoles d'Agonkanmey (CRA-Agonkanmey), Institut National des Recherches Agricoles du Bénin (INRAB), 01 BP 884 Recette Principale, Cotonou 01, Bénin, Email : dggsolvier@yahoo.fr; cpomalegni@yahoo.fr; egidemensah@yahoo.fr; kdddolph@yahoo.fr; ga_mensah@yahoo.com; mensahga@gmail.com;

²: Département de Production et de Santé Animale (DPSA) / Université d'Abomey-Calavi, Email: nedhoust@yahoo.fr; farougou@gmail.com;

³: Laboratoire de Biomathématiques et d'Estimations Forestières (LABEF), Faculté des Sciences Agronomiques (FSA), Université d'Abomey-Calavi (UAC), 04 BP 1525 Cotonou (Bénin). Email : cgbemavo@yahoo.fr

Introduction

La dermatophilose encore appelée streptothricose est une dermatose exsudative qui affecte principalement les bovins, les moutons et les chevaux, mais également les chèvres, les chiens, les chats, les reptiles et occasionnellement l'homme. Cette maladie est causée par la bactérie filamenteuse *Dermatophilus congolensis*. Les pertes de production liées à cette maladie et à ses conséquences peuvent être importantes. Les formes graves de la maladie rencontrées chez les ruminants sont favorisées par les effets immunomodulateurs induits lors de l'infestation par la tique *Amblyomma variegatum* (Photo 1). L'infection conduit à la formation de croûtes épaisses (Photos 2 et 3), mais dans certaines zones comme le périnée des ruminants et les paturons des chevaux, des lésions humides sur une peau plissée et épaissie peuvent survenir. Dans ces lésions, les croûtes restent relativement fines. Lorsque les lésions sont exposées pendant de longues périodes à l'humidité, avec ou sans surinfection secondaire, des lésions exsudatives peuvent apparaître. L'objectif de l'étude est d'évaluer la prévalence de la dermatophilose bovine sur la production laitière dans la zone d'intervention du Projet d'Appui aux Filières Lait et Viande (PAFILAV).



Photo 1. *Amblyomma variegatum*



Photo 2. Croûtes de dermatophilose sur la ligne du dos d'un bovin




Photo 3. Bovin présentant des croûtes de dermatophilose sur la tête



Photo 4. Prélèvement de croûtes au niveau du scrotum d'un bovin

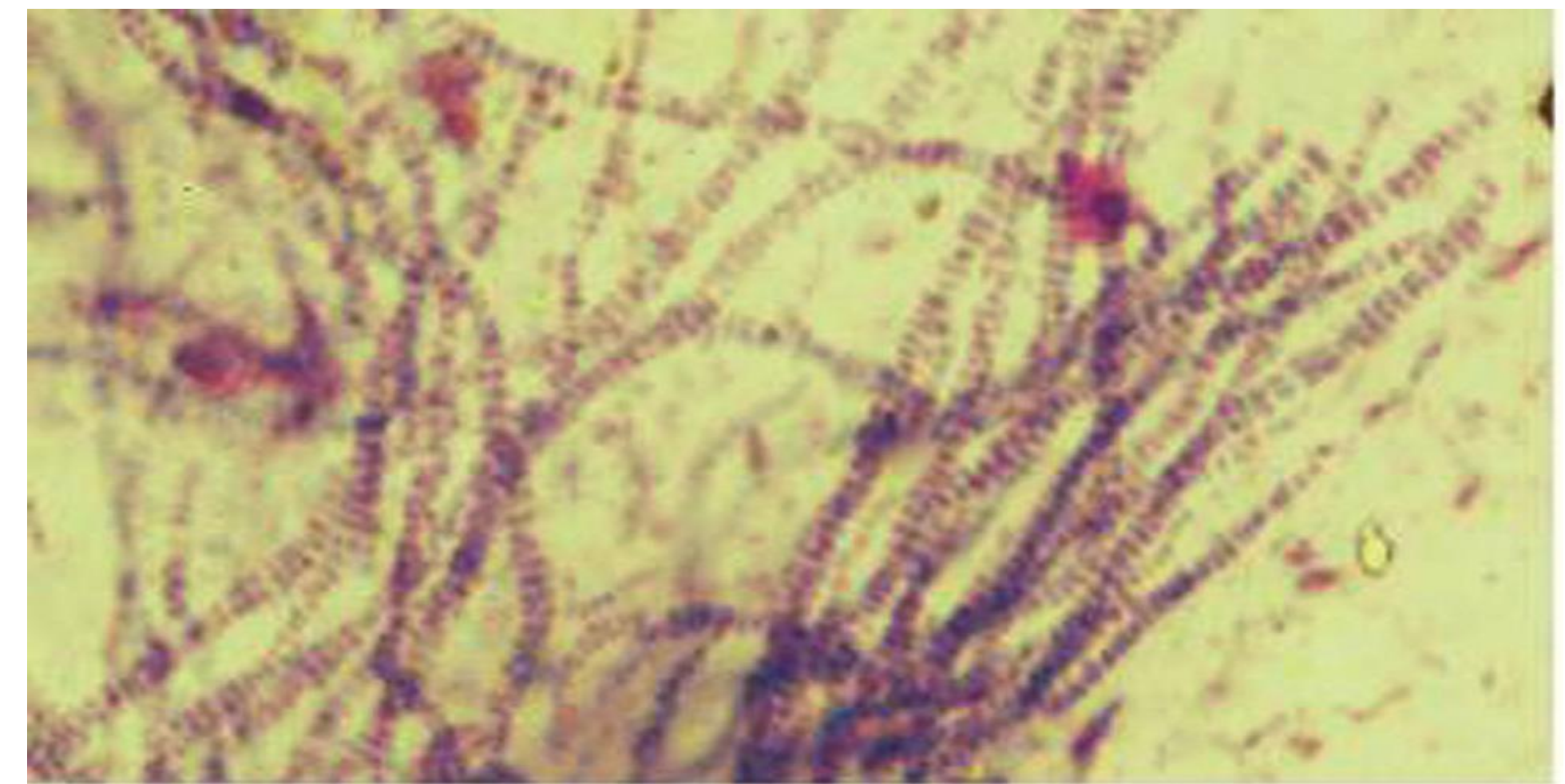


Photo 5. Présentation microscopique de *D. congolensis*

Au niveau départemental, les animaux vivant dans les départements du Mono et du Zou ont présenté les prévalences les plus élevées avec des taux identiques de 50%. Les animaux installés dans les départements de l'Alibori, de l'Atacora, du Couffo et de la Donga sont indemnes de la dermatophilose bovine au moment de l'étude (Figure 1).

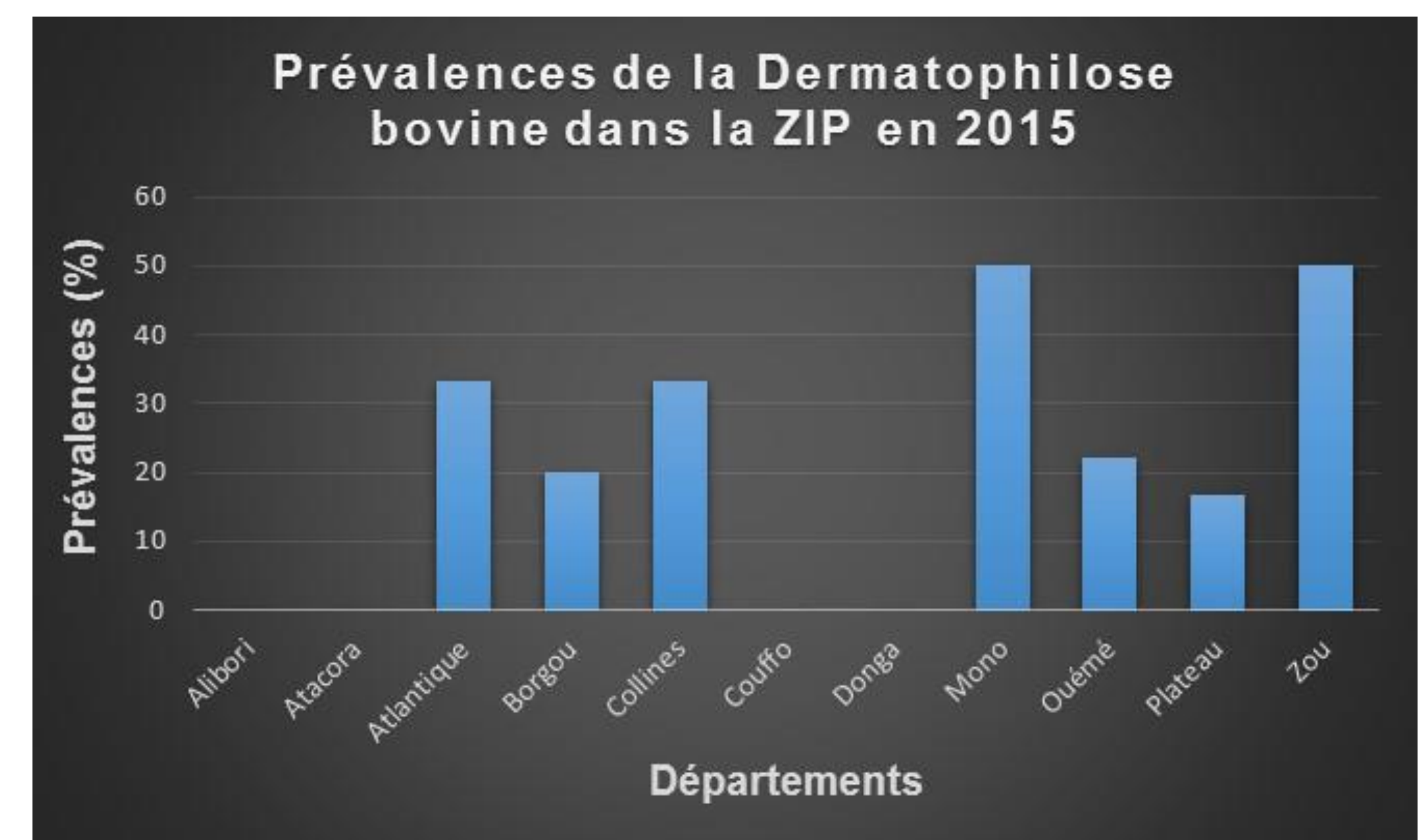


Figure 1: Prévalence de la dermatophilose bovine dans la ZIP en 2015

Conclusion

Aucun vaccin efficace n'existe contre la dermatophilose. La lutte contre cette maladie s'appuie essentiellement sur une bonne observation des facteurs favorisants tels que les barrières naturelles de la peau fragilisées, la salive des tiques adultes *A. variegatum* qui favorise l'apparition des formes sévères et un pelage resté mouillé pour des périodes prolongées. Les mesures sanitaires habituelles sont recommandées: isoler et traiter les malades, éliminer les porteurs chroniques et récidivistes. Les tiques doivent faire l'objet de traitements réguliers avec un acaricide, une attention toute particulière doit être portée à la tique dure *Amblyomma variegatum*.

Références bibliographiques

- Hunter A., Uilenberg G., Meyer C., . 2006. La santé animale. Volume 2. Principales maladies. Agricultures tropicales en poche. Quae, CTA, Karthala. 315 p.
- Dossou-Gbété G. S. O., Pomalegni S. C. B., Kpéra G. N., Mensah S. E. P., Noudêkè N., Aplogan G. L., Achadé G., Farougou S., 2016. Diagnostic de la Dermatophilose bovine. Fiche technique. 4 p. Dépôt légal N°8509 du 04/02/2016, 1^{er} trimestre 2016, Bibliothèque Nationale du Bénin. ISBN 978-99919-2-085-6.
- Lagneau P. E., Quinet C., Toussaint M., 2005. Infection cutanée à *Dermatophilus congolensis* chez un jeune bovin. *J. Mycol. Méd.*, 2005, 15, 108-110.
- OIE., 2008. Manuel terrestre de l'OIE 2008 – Chapitre 2.4.10 – Dermatophilose. 4 p.
- Piaton E., Fabre M., Goubin-Versini I., Bretz-Grenier M-F., Courtade-Saïdi M., Vincent S., Belleannée G., Thivolet F., Boutonnat J., Debaque H., Fleury-Feith J., Vielh P., Cochand-Priollet B., Egelé C., Bellocq J-P. and Michiels J-F., 2015. Recommandations techniques et règles de bonne pratique pour la coloration de May-Grünwald-Giemsa : revue de la littérature et apport de l'assurance qualité. *Journal: Annales de Pathologie*, 2015, Volume 35, Num. 4, Page 294. DOI: [10.1016/j.annpat.2015.05.019](https://doi.org/10.1016/j.annpat.2015.05.019)

Remerciements

Les auteurs remercient tous ceux qui ont contribué à l'élaboration de ce document technique d'information, en particulier le PAFILAV qui a offert les moyens financiers au Laboratoire des Recherches Zootechnique, Vétérinaire et Halieutique du Centre de Recherches Agricoles d'Agonkanmey de l'Institut National des Recherches Agricoles du Bénin, au Laboratoire Vétérinaire de Bohicon et au Laboratoire de Diagnostic Vétérinaire et Sérosurveillance de Parakou pour la conduite des travaux de terrain et de laboratoire.

Méthodologie

Les investigations ont été faites dans 26 communes sur les 27 couvertes par la zone d'intervention du PAFILAV dont 10 dans la zone septentrionale et 16 dans le sud et le centre du Bénin. Il s'agit dans la zone nord de Nikki, Kalalé, Parakou, Bembèrèkè, Gogounou, Tchaourou, Kandi, Banikoara, Bassila et Pehunco et dans les zones sud et centre de Djidja, Zagnanado, Djakotomey, Comé, Athiémé, Pobè, Kétou, Savalou, Dassa-Zoumé, Savè, Dangbo, Adjarra, Sèmè Podji, Abomey-Calavi, Tori Bossito et Toffo. Trois villages ont été retenus par commune puis un troupeau a été choisi par village et 10 animaux par troupeau. Ainsi au total 780 animaux ont été prélevés.

Le diagnostic de laboratoire est basé sur la mise en évidence de la bactérie *Dermatophilus congolensis* dans les prélèvements de peau et les épreuves sérologiques. Il est rare que d'autres organes que la peau soient affectés. L'examen microscopique, la culture de l'agent pathogène, les méthodes immunologiques et les techniques de détection de l'acide nucléique sont les 4 méthodes d'identification de l'agent pathogène. Seul l'examen microscopique est utilisé pour cette étude et détaillé dans ce document. Ainsi, des frottis sont préparés à partir des croûtes fraîchement prélevées (Photo 4) sur un animal suspecté de dermatophilose. La procédure consiste à tremper ces croûtes dans de l'eau distillée stérile toute une nuit ou dans une solution saline stérile, puis appliquer fermement la surface inférieure de la croûte sur une lame porte-objet d'un microscope.

Les frottis ainsi réalisés sont séchés à l'air, fixés par immersion dans du méthanol pendant 5 mn et colorés pendant 30 mn par la méthode de May-Grünwald et Giemsa (Eric Piaton et al., 2015).

Résultats

L'observation des frottis au microscope a permis de reconnaître la bactérie de *D. congolensis* qui apparaît foncée sous forme de ramifications filamenteuses qui se divisent transversalement et longitudinalement pour former des rubans constitués de plusieurs coques sphériques ou ovoïdes de 0,5 µm de diamètre (Photo 5). Cet alignement en «voie de chemin de fer» à la bactérioscopie est très caractéristique, voire pathognomonique de *D. congolensis* (Photo 5). C'est l'une des rares bactéries directement identifiable à l'examen microscopique direct.